Erklärung der Figuren.

Die Fig. I. II. V. enthalten die charakteristischen Kennzeichen des medicinischen Blutegels, wie sie Bergmann angibt. Zu diesem Ende sind die Egel in einer ruhigen, natürlichen, etwas ausgestreckten Lage vorgestellt, und so gemalt, wie sie im Wasser erscheinen; denn außer demselben sind sie dunkler, und ihre eigenthümlichen Merkmahle am Rücken fast gar nicht zu sehen.

Fig. I stellt die Rückenseite des medicinischen Blutegels vor. A ist das Kopf-, B das Schwanz-Ende, oder der Absatz. An jeder Hälfte des Rückens findet man zwey schmutzigrothe, mit schwarzen Puncten versehene, nach der Länge des Rückens auslaufende Streifen; einen dritten mehr gezackten schwarzen, und am Rande einen gelben; die übrige Farbe ist schmutzig grün. (Dorsum hirudinis medicinalis. *A* Caput seu apex. *B* pars postica seu diverticulum. In qualibet dimidia parte dorsi quatuor lineae longitudinales, duae profunde rubrae punctis nigris notatae; tertia nigricans; et ad marginem quarta flava deprehenduntur; reliquus color est profunde viridis.)

Fig. II bildet die olivengrüne, gegen die Seite mit einem breiten gezackten schwarzen, und am Rande gelben Streifen versehene Bauchfläche, wie wir sie bey medicinischen Blutegeln, die gewöhnlich aus Ungarn nach Wien gebracht werden, finden; sie sind daher nur äußerst selten, außer denjenigen, die aus Schlesien hierher kommen, am Bauche, wie Linneus und die übrigen angeben, und Fig. V. zeiget, durch schwarze Flecke marmorirt. (Superficies abdominis coloris olivarum, linea nigra sat crassa ad marginem notata, flava marginata hirudinis medicinali e Hungaria ad nos delatae, nonnisi in illis e Silesia ad nos provenientibus uti Linneus annotat, maculis nigris variegata.)

A. Der Kopf (caput); a die untere (inferius); b die obere Lippe (labium superius.)

B. Der Schwanz, oder Absatz. (Cauda seu diverticulum.)

Fig. IV. ist bloß darum aufgestellt, um zu zeigen, wie weit Morand, so richtig er auch die Mundhöhle beschrieb, in der Beschreibung des Digestions-Apparats von der Wahrheit abgewichen; daß er das Zünglein a mit dem ersten und zweyten Nervenknoten, und die Speiseröhre mit dem Nervenstrange verwechselte; die übrigen Nervenknoten aber für einen Theil des Magens ansah, welche mit den Seitensäcken, von ihm Vaveln genannt, in Verbindung stünden.

Fig. III. ist die Gestalt der durch die Blutegel hervorgebrachten dreywinklichten Wunde, die der Form jener drey Zähne Fig. IV. entspricht. (Forma vulneris triangularis ab hirudine producti, formae suorum dentium respondens.)

Fig. VI. Hier ist der vordere Theil bis auf das zweyte Paar Klappen der Fig. IV. vier Mahl vergrößert, um die Zähne noch deutlicher zu sehen.

a, a. Die Basis der halbmondförmigen Zahnknorpeln. (Basis cartilaginum semilunarium.)

b, b. Das äußere Ende der Zähne. (Extremitas externa dentium.)

c, c. Das innere Ende derselben. (Extremitas interna dentium.)

e. Die viereckige, in der Mitte zwischen den drey Zähnen befindliche Oeffnung, eigentlich der Anfang der Speiseröhre, von welchem Morand fälschlich glaubte, daß er durch das Zünglein e, welches der Nervenknoten ist, geschlossen gehalten würde. (Apertura inter tres dentes, aut initium oesophagi.)

f, g. Einige Muskelfasern aus der vierten Schichte, die sich an der Speiseröhre endigen. (Fibrae musculares, in oesophago terminantes.

Fig. VII. ist der über dem schmalen Rande jedes Zahn-

knorpels gelagerte, mit 60 Zähnchen versehene halbmondförmige Streifen, acht Mahl vergrößert.

Tabula secunda.

Fig. I.

ist der officinelle Blutegel auf den Rücken gelegt, und etwas vergrößert dargestellt.

A. Der ovale Mund und seine Lippen; in der Mitte desselben ist etwas von den Zähnen oder Züngelchen zu sehen.

B. Das hintere Endetheil, Absatz, von Spix die sternförmige Scheibe genannt, mit welcher der Egel wie mit einem Fuße von einem Orte zu dem andern schreitet, und sich anklebt. (Diverticulum, vel discus radiatus.)

C. Die Oeffnung für das männliche Glied in der Gegend des 26sten Ringes. Das männliche Glied erscheint im Zustande der Erection frey nach Außen gestreckt. (Orificium penis, idemque in statu erectionis extrorsum pendens.)

D. Die äußere Oeffnung für die Gebärmutter, oder der Eingang in die Mutterscheide (orificium vaginae.)

E. E. Die Ausmündungen der Hautschleimdrüsen, 4 auf jedem Ringe. (Aperturae glandularum mucosarum, 4 in quovis annulo.)

F. F. F. Die Oeffnungen der Luftbläschen, oder Luftzellen, Tab. II. Fig. III. a, a, a; 17 auf jeder Seite gegen den schwarzen zackigen Streifen, und immer zwischen 5 Ringen gelagert. (Aperturae vesicularum aerearum, Nro 17 in utroque latere, 5 annulis inter se distantium.)

H. H. Die Ringe oder Dentationen der Haut, 97 — 100 am ganzen Körper. (Annuli seu dentationes corporis numero 97 — 100.

Fig. II.

Der nähmliche Blutegel auf den Bauch gelegt, und vom Rücken aus dergestalt geöffnet, daß nach weggenommener allgemeiner Decke, das venöse Gefäß oder die Pfortader über der Rückenseite des Magens und der Gedärme, so wie auch diese letztere, wie sie aufgeblasen erscheinen, zum Vorschein kommen. Weil Home bereits die Durchschnittsfläche des Magens und des Darm-Canales, Bojanus aber die Bauchfläche derselben abbilden ließen, so wählte ich hier die Rückenfläche, wie sie noch keiner abbildete.

1. Der Hauptstamm der Vene, oder besser der Pfortader, wie er auf dem Magen- und Darm-Canale nach oben und unten verläuft. (Truncus venae portarum ventriculo et intestino incumbens, ad os et anum excurrens.)

2. 2. Die gemeinschaftlichen Seitenäste, welche bey jedem Sacke des Magens paarweise aus dem Hauptstamme 1 entspringen. (Rami venosi communes in quovis sacco ventriculi bini e trunco venae portarum originem petentes.)

3. 3. Diejenigen Aeste, welche gleich Würzelchen auf dem Magen- und Darm-Canale sich verzweigen, und die zur Aufsaugung der im Magen zubereiteten Nahrungsstoffe dienen. (Ramuli, radiculorum instar in superficie ventriculi et intestinorum diffusi, et ad absorbendum succum nutrititium destinati.)

4. 4. Derjenige durchschnittene Ast, welcher mit dem eigentlichen Venen-Systeme, so wie der ductus thoracicus mit der vena subclavia beym Menschen anastomosirt. (Ramus systemati venoso proprie sic dicto, ductus thoracici instar, se nectens.)

a, l. Der Magen- und der Darm-Canal; a, der Ort, wo die Speiseröhre zwischen dem Kopf- und Halsnerven-

Ganglion durchgeht. (Locus ubi oesophagus transit ganglion cerebrale inter et cervicale.)

a, b. Die conisch gestaltete Speiseröhre (oesophagus formae conicae.)

b, c. Der Magen mit seinen valvulösen Seitensäcken: jeder von diesen Säcken ist von dem andern durch eine schiefe Scheidewand getrennt; und sie communiciren nur durch ein in der Mitte dieser Scheidewand befindliches ovales Loch; auch finden sich noch hier und da nach Außen zu in jener Scheidewand einige Löcher. (Ventriculus cum sua ampulla ad utrumque latus, quae vis harum ampullarum septo transverso separata, solum in medio ejusdem locato foramine ovali inter se communicant, reperiuntur hinc inde insuper nonnulla foramina adhuc ad marginem septi versus.)

e, e, e. Diejenigen Stellen, wo sich die Scheidewand befindet, und die etwas zusammengeschnürt erscheint. (Locus septi transversi ubi ventriculus contractus apparet.)

f, f, f. Die Nebensäcke des Magens, 8 zu jeder Seite, auch Klappen genannt. (Ampullulae ventriculi octo in quovis latere, etiam valvulae dictae.)

c, d. Blinde Anhänge des Magens (Blindsäcke) (appendices ventricili caecae.)

c. Trichterförmige Einsenkung des Magens in die Gedärme. (Initium infundibuliforme intestinorum.)

c, l. Der ganze Darm-Canal (integer tractus intestinalis.)

h, g. Klappenartige Einsenkungen des einen Darms in den andern, die den Rückgang der Foeces hindern. (Valvulae motum retrogradum foecum praepedientes.)

i. Eine Theilung des Darmes (divisio intestini.)

k, l. Der Mastdarm, viel weiter, und gegen die Rückenseite aufsteigend, wo er in der Falte vor dem Discus (Sohle) mündet. (Intestinum rectum, quod amplius est, et in sulco ante discum in dorso ano terminatur.)

Fig. III.

Ansicht desselben vom Rücken geöffneten Blutegels (hirudo medicinal.), nach Wegnahme des Magens- und des Darm-Canals.

a, a, a. 17 Athemzellen nach Bening (capsulae), von denen er nur 12—15, Thomas aber 11, und selbst Home nur 16 auf jeder Seite angibt, weil er die erste vor der Schleimdrüse befindliche übersah; alle 17 liegen sämmtlich hinter den Schleimdrüsen, und sind mit der großen Schlagader, über welche sie gelagert sind, fest verbunden, und mit einem Ausführungsgange nach Außen versehen. Tab. II. Fig. II. F. F. F. (Vesiculae aereae trunco arteriae utriusque lateris numero 17 incumbentes, quarum ductus extrorsum emungunt.)

b, b, b. Die sogenannten Schleimdrüsen oder Schleim-Canäle, auch gewundene Bläschen genannt (Benings convolutiones), ebenfalls auf jeder Seite 17 an der Zahl, welche einen zirkelförmigen oder zusammengefalteten Canal ohne Ausführungsgang vorstellen, und die bloß durch querlaufende Gefäße mit den benachbarten Theilen zusammenhängen, aber nicht auf die Weise, wie sie Spix und Home darstellen. (Canales mucosi, in quovis latere 17, canalem conglobatum ductu excretorio carentem repraesentantes, solis vasculis cum partibus vicinis cohaerentes.)

f. Hauptstamm des Venen-Systems, wie sich derselbe in die große Schlagader oder das Herz mündet. (Vena maxima cordi inserens.)

g, h, i. Aeste, die den Haupt-Venenstamm bilden. (Rami venosi venam maximam formantes.)

c, c, c. Die 10 Hoden auf jeder Seite, in seltenen Fällen, wie Bojanus angibt, auf einer Seite 9, auf der andern 10. Aus jedem entspringt ein Samen-Gefäß, das sich in das gemeinschaftliche Samen-Gefäß mündet, die-

ses letztere sich aber in die Samenbläschen verliert. (10 testiculi in quovis latere, nonnunquam in uno 9, in altero 10; e quolibet vas deferens oritur in vas deferens commune terminans, hocque in vesiculas seminales abiens.)

d, d. Die Stelle der Einmündung des gemeinschaftlichen Samen-Gefäßes in die Samenbläschen. (Locus insertionis vasis deferentis communis in vesiculas seminales.)

k. Die Samenbläschen (vesiculae seminales.)

l, l. Samengänge, die den Samen aus den Samenbläschen in das männliche Glied führen. (Ductus seminales semen e vesiculis seminalibus in penem ducentes.)

m. Die breite, kugelförmige Wurzel der Ruthe, und der von ihr ausgehende gewundene Schlauch, der die Ruthe enthält. (Involucrum globosum penis, penem vaginae instar circumdans.)

n. Die Gebärmutter, und die an ihrer Spitze befindliche zusammengewundene gemeinschaftliche Fallopianische Röhre. (Uterus, et in ejus fundo tuba Fallopiana communis.)

o, o. Eyerstock, einer zu jeder Seite, in Gestalt eines runden Bläschens, das vermittelst der gewundenen allgemeinen Fallopischen Röhre, am Grunde der Gebärmutter hängt. (Ovarium in quovis latere forma vesiculae rotundae mediata tuba Fallopiana communi cum fundo uteri cohaerens.)

1—24. Der doppelte Nervenstrang und die 24 Knoten, von denen der erste über dem Oesophagus liegt; die andern 23 aber unter dem Magen- und Darm-Canale. (Duplex truncus nervosus, et 24 ganglia, e quibus primum supra oesophagum, reliqua 23 vero infra ventriculum et intestina locantur.)

1. Das erste, oder das Kopf-Ganglion. (Ganglion 1mum, seu cerebrale seu anterius.)

2. Das Hals-Ganglion. (Ganglion 2dum, seu cervicale.)

14. Das Ganglion in der Mitte des Körpers, um an ihm die Zahl und den Verlauf der Seiten-Nerven, wie dieß an allen übrigen Ganglien geschieht, zu zeigen. (Ganglion corporis medium, in quo exhibentur nervi laterales sicuti in ceteris gangliis reperiuntur.)

α. Der vordere Seiten-Nerve. (Nervus anterior tripartitus musculum cutaneum perforans.)

β, ν. Der hintere Seiten-Nerve, von dem ν in die Muskelbündel an das intestinum läuft; in der Nähe der Geschlechtstheile aber in diese. (Nervus lateralis posterior; β nervus in superficie musculi cutanei abdominalis horizontaliter excurrens; ν ramus fasciculum muscularem intestinum amplectentem concomitans; ad regionem penis et uteri, in hunc illumque decurrens.)

23. Das Ganglion, welches nur allein einen einzigen Seiten-Nerven abschickt. (Ganglion unicum solummodo nervum lateralem emittens.)

24. Das Schwanz-Ganglion. Die 8 Nerven, welche aus diesem durch den Hautmuskel an die äußere Haut seitwärts abgehen. (Ganglion anale; 8 nervi ab eo emissi.)

Fig. IV.

Diese, sammt den folgenden Figuren sind von Bojanus. Fig. IV. stellt das System der Seitengefäße, vergrößert vor; die Ansicht ist vom Rücken, der aufgeschnitten wurde; der Magen- und Darm-Canal ist weggenommen.

A. A. Zwey Paar der gewundenen Körper in der natürlichen Lage. (Duo Canales mucosi in situ naturali.)

B. B. Zwey Paar Athembläschen. (Duo paria vesicularum aerearum.)

C. C. Zwey Paar Hodenbläschen. (Duo paria testiculorum.)

D. E. Ein Theil des Nervenstranges mit drey Knoten. (Pars trunci nervosi cum tribus gangliis.)

a. a., a. a. Stücke der beyden großen pulsirenden Seitengefäße, die ich das verlängerte Herz nenne. (Pars vasorum lateralium pulsantium, a me pro elongato corde declaratorum.)

b. b. b. Die in das Herz sich mündenden großen Venen, welche auswendig an den gewundenen Körpern vorbey gehen, ihnen fest anhängen, und deren man nach Angabe Spix (1) 22 auf jeder Seite annehmen kann. (Venae magnae cordi insertae in decursu canali mucoso fortiter adhaerentes; secundum Doctorem Spix in quovis latere 22.)

c. d. e. Durchgeschnittene, und zur Seite gelegte venöse Aeste, welche die Haupt-Vene bilden; c, e kommen am Rücken in Rauten zusammen, in welche das Blut aus dem ganzen Körper zusammen kommt, Tab. II. Fig. V.; d ist aber jener Ast, der mit der Pfortader anastomosirt, Tab. II. Fig. II., 4, und durch welchen die verdauten Nahrungsmittel in das eigentliche Blutgefäß-System gelangen. (Rami venosi abscissi venam magnam formantes; c, e in dorso anastomoses formant, in quas sanquis e toto corpore concurrit; d, est ramus venae portarum inserens, per quem succus nutrititius digestus systemati vasorum proprie sic dicto traditur.)

h, h. f, f. Die nach Innen aus dem verlängerten Herze entspringenden Arterien. (Arteriae e corde prolongato introrsum versus provenientes.)

g, g. Eine Längs-Anastomose, zwischen den Arterien die aus dem Herzen entspringen; diese Anastomose ist eigentlich die Aorta. (Anastomosis longitudinalis inter arterias

(1) Spix loc. cit. Fig. IV.

e corde originem petentes, seu proprie aorta sic dicta.)

n, o, p. Aderkreis um den Nervenknoten. Daraus kommen wahrscheinlich die Gefäße an die Nervenknoten, welche aber nicht dargestellt sind. (Circulus arteriosus circa ganglion, e quo probabiliter rami arteriosi ad ganglia veniunt.)

h, h, h. Aus der Längs-Anastomose, oder der Aorta kommende Zweige, welche die ersten Aderkreise bilden. (Ex anastomosi longitudinali seu ex aorta provenientes rami, qui mox dictos circulos arteriosos formant.)

i, i. Aus der Aorte kommende Zweige zu den Athembläschen. (Rami ex aorta venientes ad vesiculas aereas.)

k, k. Zweige aus den Querästen in die Hodenbläschen. (Rami ad testiculos propagati.)

l, l. Zweige aus den Quer-Anastomosen in die Wand des Magens- und des Darm-Canals. (Rami ad ventriculum et intestina excurrentes.

u, u. Zweige aus den Aderkreisen in den Magen- und Darm-Canal. (Rami e circulo arterioso ad ventriculum et intestina protensi.)

Fig. V.

Das Blutgefäßnetz am Rücken, wie es von den größern Aesten der Venen von beyden Seiten gebildet wird, ohne Zusammenhang anderer Theile.

a, a, a, a. Das verlängerte Herz (cor elongatum.)

b, b, b, b. Die Arterien, welche aus demselben entspringen. (Arteriae e corde aortae.)

c, c, c, c. Die oben beschriebene Aorta. (Supra descripta aorta.)

d, d, d, d, d, d. Die großen Venen, wie sie sich in das Herz einsenken. (Venae magnae cordi insertae.)

e, e, e. Jener venöse Ast, der mit der Pfortader anastomosirt. (Ramus venosus venae portarum insertus.)

f, f, f. Die größern venösen Aeste, wie sie mit denen der entgegengesetzten Seite am Rücken das Geflecht bilden. (Rami venosi majores cum illis lateris oppositi in dorso plexus venosos formantes.)

g, g, g. In das Rückengeflecht sich mündende Venen. (Venae plexui venoso dorsali insertae.)

Fig. VI.

Das männliche Glied, dessen Scheide und die Samenbläschen, vergrößert dargestellt.

a. Das gemeinschaftliche Samen-Gefäß, wie es in die Samenbläschen übergehet. (Vas deferens commune in vesiculas seminales abiens.)

b. Das vielfach gewundene Samenbläschen, dessen Ausführungsgang e in die Wurzel der Ruthe sich einsenkt. (Vesicula seminalis, cujus ductus bulbi penis inseritur.)

d. Die Wurzel der Ruthe, von welcher der Schlauch ausgeht, der die Ruthe einschließt. (Bulbus penis, e quo ejus praeputium seu vagina oritur.)

c. Der aufgeschnittene Schlauch, welcher die Ruthe und einen grünen Schleim enthält. (Vagina discissa penem et mucum viridescentem continens.)

f. Die aus dem aufgeschnittenen Schlauche gezogene Ruthe, welche oft aus dem vordern Geschlechtsloche lang hervorragt, Tab. II. Fig. I. (Penis e vagina discissa protrusus, et saepe foras propendens.)

Fig. VII.

Die vergrößerte Gebärmutter, mit der etwas entfalteten gemeinschaftlichen Trompete.

e. Der Ort, wo die kurze Vagina an das untere Geschlechtsloch stößt, Tab. II. Fig. I. D. (Locus ubi vagina brevis cum ejusdem orificio concurrit.)

b. Die länglichte Gebärmutter (uterus oblongus.)

c. Die entwickelte gemeinschaftliche Fallopische Trompete. (Tuba Fallopiana explicata communis.)

d, d. Die Eyerstöcke oder Bläschen, in denen Bojanus eine aus vielen Körnern gewöhnlich in zwey Bündel vereinte Masse zu finden pflegte. (Ovaria, in quibus Bojanus massam in duos fasciculos unitam invenit, qui minimis vesiculis constabant.)

Fig. VIII

stellt das erste und zweyte Ganglion sammt den Nerven, die aus selben entspringen, vergrößert vor.

1. Das Kopf-Ganglion (ganglion cerebrale.)

2. Das Hals-Ganglion (ganglion cervicale.)

β. Die Commissur oder Verbindung beyder Kopf-Ganglien. (Commissura ganglii sinistri et destri.)

a, a. Zwey vordere Nerven, welche in die obern Integumente des Kopfes auslaufen. (Nervi duo in integumentum capitis ad apicem decurrentes.)

b. Ein hinterer Nerve, welcher auf der Oberfläche der Speiseröhre fortläuft. (Nervus posterior in superficie oesophagi excurrens.)

c. Der vordere Nerve zu dem mittleren Lippenrande. (Nervus anterior in medio labii oris.)

d. Der Nerve in die Lippe der rechten Seite. (Nervus lateralis bipartitus, in latera labii excurrens.)

e, f, g. Drey Seiten-Nerven für die Muskelhaut. (3 nervi laterales membranae musculosae implanati.)

Wien, 1820.

Gedruckt bey den Edlen von Ghelen'schen Erben.

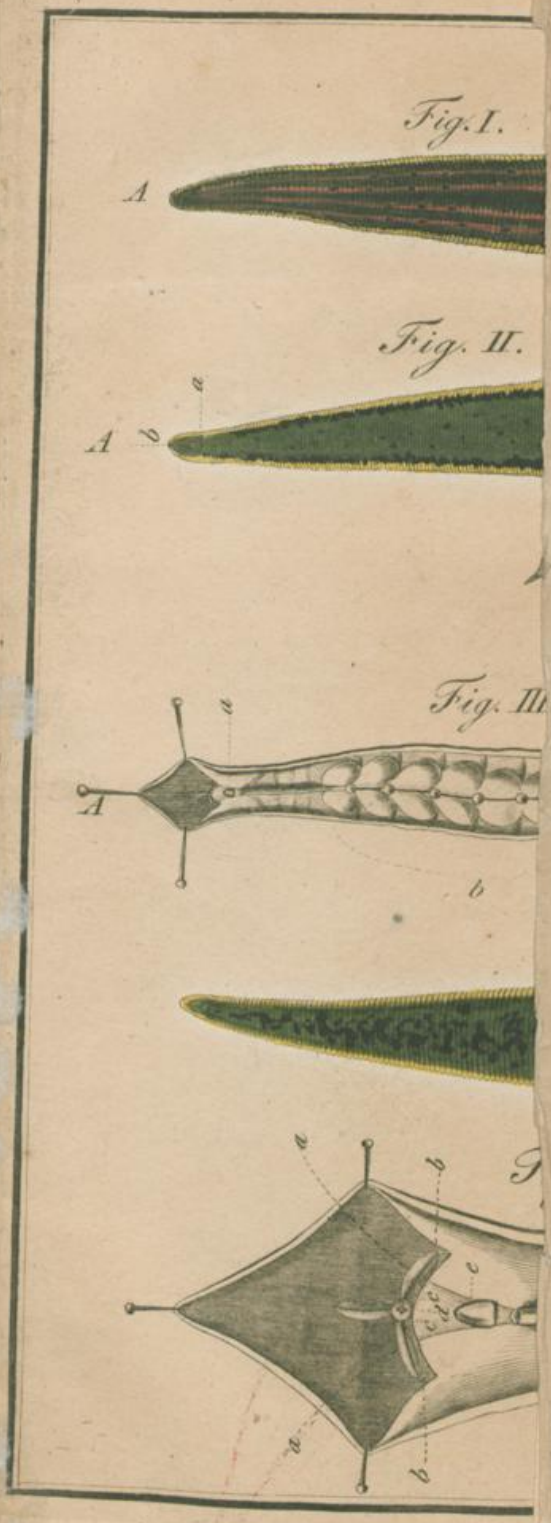
Fig. I.
A
Fig. II.
a
A
b
Fig. III
a
A
b
a
b
c
a
b